

Ausies trimito lazerio tuboplastikos efektyvumas gydant lėtinį sekretinį vidurinės ausies uždegimą

Vilma Beleškienė^{1,2},

Eugenijus Lesinskas^{1,2}

¹ Vilniaus universitetas,
Medicinos fakultetas,
Ausų, nosies, gerklės ir
akių ligų klinika

² Vilniaus universiteto ligoninė
Santariškių klinikos,
Ausų, nosies, gerklės ligų centras

Darbo tikslas. Ausies trimito tuboplastika lazeriu yra perspektyvus priežastinis lėtinių vidurinės ausies ligų gydymas. Šio darbo tikslas – įvertinti ausies trimito ryklinės angos lazerinės tuboplastikos efektyvumą lėtiniu sekretiniu vidurinės ausies uždegimu sergančių pacientų, kurie prieš tai buvo nesėkmingai gydyti operaciniu būdu.

Metodika. Atliktos 47 endoskopinės lazerinės ausies trimito tuboplastikos bei timpanostomijos tiriamojoje ir 46 timpanostomijos operacijos kontrolinėje grupėse. Pacientų vidutinis pooperacinio stebėjimo laikas – $36 \pm 15,67$ mėnesiai. Prieš tyrimą buvo vertinami tiriamųjų ir kontrolinės grupės asmenų anamnezės duomenys, atliekama otoskopija, rinoskopija, laringoskopija, timpanometrija, toninė slenkstinė audiometrija, Valsalvos testas, nosiaryklės ir ausies trimito ryklinės angos videoendoskopija. Timpanostominiai vamzdeliai šalinami praėjus 6 mėnesiams po operacijos. Gydymo efektyvumas buvo vertinamas atliekant otoskopiją, timpanogramą, toninę slenkstinę audiogramą, Valsalvos testą, nosiaryklės videoendoskopiją.

Rezultatai. Vertinant operacijos rezultatų efektyvumą objektyviai, po mėnesio pasveiko 19,1 %, pagerėjo 46,9 %, nepagerėjo 34 % pacientų. Vertinant rezultatus po 12 mėnesių, pasveikusiujų buvo 36,2 %, būklė pagerėjo 29,8 %, o nepakito 34 % pacientų. Kontrolinėje grupėje rezultatai po mėnesio buvo panašūs (pasveiko 22,7 %, pagerėjo 52,3 %, nepagerėjo 25 %; $p = 0,682$), tačiau po 12 mėnesių gydymo rezultatai buvo daug blogesni (pasveiko 2,3 %, pagerėjo 38,6 %, nepagerėjo 59,1 %; $p = 0,001$). Koreliacija tarp videoendoskopijos pokyčių (fiksotas spindžio atsidarymas) ir teigiamų gydymo rezultatų buvo statistiškai patikima ($p = 0,000$).

Išvados. Ausies trimito ryklinės angos lazerinė tuboplastika yra efektyvi procedūra lėtiniu sekretiniu vidurinės ausies uždegimu sergantiems pacientams, kai endoskopiškai nustatoma ausies trimito ryklinės angos funkcinė obstrukcija.

Raktažodžiai: ausies trimito lazerio tuboplastika, sekretinis otitas

ĮVADAS

Ausies trimitas (AT) išlygina spaudimo skirtumą tarp nosiaryklės ir vidurinės ausies, pašalina sekretą iš būgninės ertmės ir neleidžia jam ten patekti iš nosiaryklės (1–3). Būseną, kai nors viena iš šių funkcijų nėra adekvačiai atliekama, vadinama ausies trimito disfunkcija (ATD) (4). Ši ausies trimito disfunkcija nėra aiškiai apibrėžta, neturi aiškių diagnostikos kriterijų ir yra sunkiai diagnozuojama dėl objektyvių tyrimų stokos, todėl labai dažnai sudėtinga pasirinkti tinkamą gydymo metodą.

Nors vidurinės ausies ligų patogenezė ir etiologija yra nevienalytė ir susijusi su daugeliu veiksnių (genetika, bakterinė ar virusinė infekcija, imunologinė būklė, alergija, anatomiciniai kraniocefaliniai ypatumai, aplinkos ir socialiniai veiksniai), ausies trimito disfunkcija yra viena svarbiausių lėtinių vidurinės ausies ligų priežasčių (5). Lėtinio sekrecinio otito patogenezė yra ypač glaudžiai susijusi su ausies trimito funkcijos sutrikimu. Manoma, kad nuo 15 iki 64 % vaikų įvairiais amžiaus tarpsniais pasireiškia vienos ar kitos formos sekrecinis vidurinės ausies otitas, ir tai yra dažniausia vaikų prikurtimo priežastis (6–9). Tarp suaugusiųjų ligos paplitimas nėra apibrėžtas (10–16). Plačiausiai naudojamas chirurginis lėtinio sekrecinio otito gydymo metodas yra timpanostomija. Nors ši operacija nesudėtinga, santykinai nepavojinga, atkurianti klausą, tačiau tai tik prevencinė priemonė, padedanti išvengti lėtinės ligos eigos komplikacijų, bet nepašalinanti ligos priežasties. Tais atvejais, kai ligos priežastis yra ausies trimito disfunkcija, timpanostomija yra nepakankamai efektyvi, todėl operaciją tenka kartoti kelis kartus, liga progresuoja ir vystosi negrįžtami vidurinės ausies pokyčiai. Ilgalaikis timpanostominis vamzdelis didina infekcijos, randėjimo riziką, pašalinus vamzdelį gali likti perforacija ar formuotis cholesteatoma (17). Nustatyta, kad pacientams, kuriems reikalinga pakartotinė timpanostomijos operacija, yra didesnė cholesteatomos formavimosi rizika (18).

Priežastinio ausies trimito disfunkcijos gydymo galimybės yra ribotos, taip pat iki šiol nėra apibrėžtas ir nusistovėjęs bendras požiūris į gydymo taktiką. Nėra tokio metodo, kuris būtų visapusiškai tinkamas, daugelio gydymo būdų efektyvumas yra abejotinas ar ribotas (19).

Išplitus endoskopiniams tyrimams, padidėjo nosiaryklės ir trimito ryklinės angos detalaus įvertinimo ir gydymo galimybės. Pastarąjį dešimtmetį įdiegtas naujas gydymo būdas – ausies trimito tuboplastika lazeriu (ATTL) yra perspektyvus, nes tai priežastinis lėtinių vidurinės ausies ligų gydymas (19). Vis dėlto iki šiol šios gydymo metodikos vertinimas nėra vienareikšmis, gaunami gana skirtingi gydymo efektyvumo rezultatai. Manoma, kad sėkmingų gydymo rezultatų galima tikėtis 36–92 % pacientų (20–24). Tokius skirtingus rezultatus gali lemti nevienalyčių pacientų grupės, nevienoda tyrimo metodika bei skirtingi rezultatų vertinimo kriterijai. Daugeliu atvejų kartu vertinami tiek ūminėmis, tiek lėtinėmis sekrecinio otito formomis sergančiųjų ATTL rezultatai ar skirtingomis lėtinių otitų formomis sergantys pacientai (retrakcija, atelektazė, mukozinis otitas ir t. t.). Dėl šių priežasčių ATTL iki šiol nėra aiškiai apibrėžtos pozicijos gydant lėtines ausų ligas. Pastaraisiais metais vis plačiau diegiama nauja ausies trimito disfunkcijos metodika – balioninė ausies trimito tuboplastika – pristabdė lazerinės tuboplastikos pritaikymo tyrimus, nes balioninė AT tuboplastika yra saugi ir efektyvi (efektyvumas – apie 80 %), tinka tiek vaikams, tiek suaugusiems (25, 26). Vis dėlto, įvertinant tai, kad balioninė tuboplastika yra labai brangi procedūra, kuriai reikalingos vienkartinės priemonės ir instrumentų rinkiniai, tinkamai parinkus pacientus ir apibrėžus indikacijas, ausies trimito lazerio tuboplastika gali būti optimali, nebrangi ir efektyvi alternatyva gydant lėtinio seroziniu vidurinės ausies uždegimu sergančius pacientus.

Šio darbo tikslas buvo įvertinti ausies trimito ryklinės angos lazerinės tuboplastikos efektyvumą lėtinio sekrecinio vidurinės ausies uždegimu sergantiems pacientams, kurie prieš tai buvo nesėkmingai gydyti operaciniu būdu.

METODIKA

Tyrimas atliktas 2010–2015 m. Vilniaus universiteto ligoninės Santariškių klinikų Ausų, nosies, gerklės ligų centre.

Tiriamieji ir tyrimo eiga. Ausies trimito tuboplastika lazeriu buvo atliekama suaugusiems asmenims, nesėkmingai gydomiems dėl lėtinio sekrecinio vidurinės ausies uždegimo, kuriems endoskopu buvo patvirtinta ryklinės ausies trimito

angos ir AT vožtuvo srities obstrukcija. Tyrimo atrankos kriterijai: otoskopiškai fiksuojamas sekretas būgninėje ertmėje, ne mažiau kaip 2 timpanostomijos operacijos anamnezėje bei negaunamas ausies trimito ryklinės angos atsidarymo vaizdas nosiaryklės videoendoskopijos metu. Kontrolinės grupės asmenų atrankos kriterijai: otoskopiškai fiksuojamas sekretas būgninėje ertmėje, ne mažiau kaip 1 timpanostomijos operacija anamnezėje.

Tiriamiesiems buvo atliekama endoskopinė lazerinė ausies trimito tuboplastika bei timpanostomija, kontrolinės grupės asmenims – timpanostomija. Timpanostominiai vamzdeliai buvo šalinami praėjus 6 mėn. po operacijos. Gydymo rezultatai buvo vertinami praėjus mėnesiui ir 6 mėn. po operacijos, vėliau – kas 6 mėnesius. Galutiniam gydymo efekto vertinimui buvo naudojami paskutiniai prieinami tyrimų duomenys. Gydymo efektyvumas buvo vertinamas atliekant otoskopiją, timpanogramą, toninę slenkstinę audiogramą, Valsalvos testą, nosiaryklės videoendoskopiją. Klausos rezultatai vertinti atsižvelgiant į klausos ir pusiausvyros komiteto rekomendacijas (27). Vidutinis klausos pažeidimas buvo nustatomas apskaičiuojant klausos slenkščio vidurkį trims klausos dažniams (500, 1 000 ir 4 000 Hz). Gydymo rezultatų audiologinis vertinimas: pasveiko (oro-kaulo intervalas toninėje ribinėje audiogramoje ≤ 10 dB, A tipo timpanograma, nėra skysčio būgninėje ertmėje tiriant otoskopu), pagerėjo (oro-kaulo intervalas toninėje ribinėje audiogramoje 10–20 dB ir teigiamas Valsalvos testas), nepagerėjo. Pacientai buvo prašomi įvertinti savo savijautą objektyviai, būklę apibūdinant vizualinio analogo skalėje (VAS), bei subjektyviai: pasveiko, pagerėjo, nepasikeitė.

Prieš tyrimą buvo vertinami tiriamųjų ir kontrolinės grupės asmenų anamnezės duomenys, atliekama otoskopija, rinoskopija, laringoskopija, timpanometrija, toninė slenkstinė audiometrija, Valsalvos testas, nosiaryklės ir ausies trimito ryklinės angos videoendoskopija. Kiekvienas asmuo pasirašė informuoto asmens sutikimo formą dalyvauti tyrime. Tyrimui atlikti gautas Vilniaus regiono biomedicininų tyrimų etikos komiteto leidimas.

Anamnezėje buvo vertinama tiriamiesiems anksčiau atliktų timpanostomijos operacijų skaičius, naudoti gydymo metodai, kitos ligos, lėtinio otito

simptomai, labiausiai varginantis simptomas (ausies užgulimas, prasta klausa, ūžesys), kvėpavimo pro nosį kokybė (gera, patenkinama, nepatenkinama), alergijos požymiai (buvo, nebuvo), ligos trukmė (iki 5 metų, >5 metų), rūkymas (rūko, nerūko). Vertinant ausies funkciją buvo atliekama timpanometrija (A, B ar C₁, C₂ kreivės), otoskopija (padėtis, judrumas, vientisumas, sekretas), Valsalvos mėginys (teigiamas, neigiamas). Klausos vertinimui atliekama toninė ribinė audiograma (klausos pažeidimo vidurkis, oro-kaulo intervalas, neurosensorinis klausos pažeidimas). Rinoskopijos metu buvo vertinamas nosies pertvaros iškrypimas (nėra, lengvai išreikštas, obturuojantis; ipsi- ar kontralateralinis vertinamos ausies pusės atžvilgiu), apatinių kriauklių hipertrofija (nėra, vidutiniškai išreikšta, obturuojanti landas). Nosiaryklės endoskopijai naudotas rigidiškas 1,7 mm diametro ir 30° kampo endoskopas (*Olympus*). Jos metu vertinta nosiaryklės limfoidinio audinio kiekis, gleivinės edema, ausies trimito ryklinė anga (trimito veleno limfoidinio audinio kiekis, gleivinės edema, angos atsidarymo kokybė). Ausies trimito atsidarymo kokybė buvo tiriama endoskopą įkišant giliai į nosiaryklę ir prie priekinės įeigos dalies truputį pasukant į viršų taip, kad gerai matytųsi vožtuvo spindis. Provoikuojant atsidarymą buvo atliekami du testai: „k“ raidės tarimo ir seilių rijimo. Atliekant „k“ raidės tarimo testą, tiriamasis prašomas kelis kartus kartoti raidę „kkk“ – vertinama izoliuota pakeliamojo minkštojo gomurio raumens veikla. Šis testas stimuliuoja minkštojo gomurio pakilimą ir ausies trimito kremzlinės bei užpakalinės jo sienos dalies medialinį pasisukimą. Testo metu visiškai vožtuvo atsidarymas nenustatytas. Seilių rijimo testo metu prašoma 3 kartus nuryti seiles, vertinamas fiziologinis visiškai spindžio atsidarymas. Gerklų laringoskopijos metu vertinti stemplės ryklinės angos gerklų gleivinės pokyčiai (norma, gastroezofaginio reflukso požymiai).

Ausies trimito tuboplastikos operacija lazeriu, jos eiga. Operacijos metu taikyta bendra intubacinė arba vietinė 2 % lidokaino tirpalo nejautra. 20 min. prieš operaciją anestezijai naudojamas marlinis tamponas su 0,5 % tetrakaino ir 0,001 % adrenalino tirpalu, kuris giliai įkišamas į nosiaryklę. Visiems pacientams operacija atlikta pro nosies landas. Operacijos metu į nosiaryklę įkišamas 30° 3 mm diametro rigidiškas endoskopas

(Karl Storz, Tutlingenas, Vokietija). Atsižvelgiant į tiriamojo nosiaryklės anatomines ypatybes, endoskopas įkišamas į priešingą nosies šnervę operuojamai pusei arba į tą pačią kartu su lazerio antgaliu. Endoskopu vizualizuojamas ausies trimito vožtuvas, identifikuojama kremzlinės dalies medialinė plokštelė, kuri vertinama kaip anatominis orientyras chirurginės manipuliacijos vietai. Operacijos metu naudotas CO₂ lazeris (Lumenis, Izraelis) – 2–4 W galios kas 0,2 s besitęsiantis pulsas arba 980 nm diodinis lazeris (Lasering, Italija) – 4 W galios kas 0,2 s besitęsiantis pulsas 0,8 s trukmės intervalais. Gleivinės ir pogleivio išdeginimas lazeriu iki kremzlės buvo atliekamas tik užpakalinėje medialinėje sienoje, nepažeidžiant priekinės sienos. Po operacijos į operuojamos pusės nosies šnervę įdedamas nedidelis marlinis tamponas, kuris šalinamas kitą dieną. Atliekant timpanostomiją, pjūvis buvo atliekamas priekiniuose būgnelio kvadrantuose, įdedamas *Shepard* tipo ventiliacinis vamzdelis.

Statistinė analizė. Statistinė analizė atlikta naudojant „SPSS 23.0 for Windows“ ir „Exel for Windows“ programas. Kiekybiniams kintamiesiems pateiktas aritmetinis vidurkis, standartinis nuokrypis, kokybiniams – absoliutus skaičius ir procentinė dalis. Lyginant dviejų kokybinių rodiklių tarpusavio sąsają, taikytas χ^2 (chi kvadrato) kriterijus. Rezultatai laikomi statistiškai patikimais, kai paklaidos tikimybė buvo $p \leq 0,05$.

REZULTATAI

Tiriamajoje grupėje endoskopinė lazerio tuboplastika atlikta 35 pacientams, 33 (94,2 %) pacientai atvyko pooperaciniam ištyrimui ir buvo įtraukti į duomenų analizę. Iš 33 pacientų 17 (51,5 %) buvo moterų, 16 (48,5 %) – vyrų. Pacientų amžius buvo nuo 18 iki 68 metų (amžiaus vidurkis $43,21 \pm 18,63$). 19 (57,6 %) pacientų procesas buvo vienpusis, todėl atlikta vienos pusės ausies trimito tuboplastika, 14 (42,4 %) – abipusis ir vienmomentiškai atlikta abiejų pusių operacija. Atliktos 47 operacijos: 19 (40,4 %) vienpusių ir 28 (59,6 %) abipusių tuboplastikų. Pacientų vidutinis pooperacinio stebėjimo laikas – $36 \pm 15,67$ mėnesiai.

Kontrolinėje grupėje buvo tiriami ir gydyti 35 pacientai – 19 (54,3 %) moterų ir 16 (45,7 %) vyrų. Pacientų amžius buvo nuo 18 iki 75 metų (amžiaus vidurkis $38,08 \pm 17,2$). 24 (68,6 %) pa-

cientams atlikta vienpusė, 11 (31,4 %) – abipusė timpanostomijos operacija. Kontrolinės grupės pacientams atliktos 46 timpanostomijos operacijos: 24 (52,2 %) vienpusės ir 22 (47,8 %) abipusės.

Nustatyta, kad 80,9 % tiriamų atvejų labiausiai varginantis simptomas prieš operaciją buvo prasta klausa, 19,1 % – ausies užgulimas. Visi tiriamieji prieš gydymą skundėsi ausies užgulimu ir prikurtimu, autofonija buvo nustatyta 29,8 %, skysčio pojūčio jausmas ausyje arba traškėjimas – 17 % atvejų.

Kondukcinio klausos pažeidimo (vertinant oro-kaulo intervalą toninėje slenkstinėje audiogramoje) lygis buvo $28,34 \pm 7,98$ dB, vidutinis klausos pažeidimo lygis – $37,27 \pm 11,21$ dB. Neurosensorinio klausos pažeidimo požymiai (>10 dB) nustatyti 76,6 % pacientų (vidurkis – $15,41 \pm 7,78$ dB).

Visų pacientų Valsalvos testas buvo neigiamas ir fiksuota B tipo timpanograma. Iki tyrimo pacientai dėl sekretinio vidurinės ausies uždegimo gydėsi vidutiniškai $5,40 \pm 3,07$ metų, o prieš tai buvusių timpanostomijos operacijų vidutinis skaičius buvo $2,25 \pm 1,01$ (2 kartus timpanostomija daryta 59,5 % atvejų, 3 kartus – 27,7 %, 4 kartus – 12,8 % atvejų). Serozinio sekreto vaizdas už būgnelio otomikroskopija nustatytas 59,6 %, tiršto sekreto – 31,9 %, retrakcija – 8,5 % atvejais.

Kontrolinėje grupėje nustatyta, kad 68,1 % tiriamų atvejų labiausiai varginantis simptomas prieš operaciją buvo prasta klausa, 27,7 % – ausies užgulimas, 2,1 % – ūžesys. Visi tiriamieji prieš gydymą skundėsi ausies užgulimu ir prikurtimu, autofonija buvo nustatyta 23,9 %, skysčio pojūčio jausmas ausyje arba traškėjimas – 26,1 % tiriamų atvejų.

Kondukcinio klausos pažeidimo (vertinant oro-kaulo intervalą toninėje slenkstinėje audiogramoje) lygis buvo $27,62 \pm 5,94$ dB, vidutinis klausos pažeidimo lygis – $33,94 \pm 5,87$ dB. Neurosensorinio klausos pažeidimo vidurkis – $9,56 \pm 8,57$ dB.

Visų tiriamosios ir kontrolinės grupės pacientų Valsalvos testas buvo neigiamas ir buvo fiksuota B tipo timpanograma. Iki tyrimo dėl sekretinio vidurinės ausies uždegimo pacientai gydėsi vidutiniškai $5,40 \pm 3,07$ metų, o prieš tai buvusių timpanostomijos operacijų vidutinis skaičius buvo $2,25 \pm 1,01$ (2 kartus timpanostomija daryta 59,5 %, 3 kartus – 27,7 %, 4 kartus – 12,8 % atvejų). Otomikroskopijos metu nustatyti ausies būgnelio pokyčiai: 28 (59,6 %) atvejais serozinis

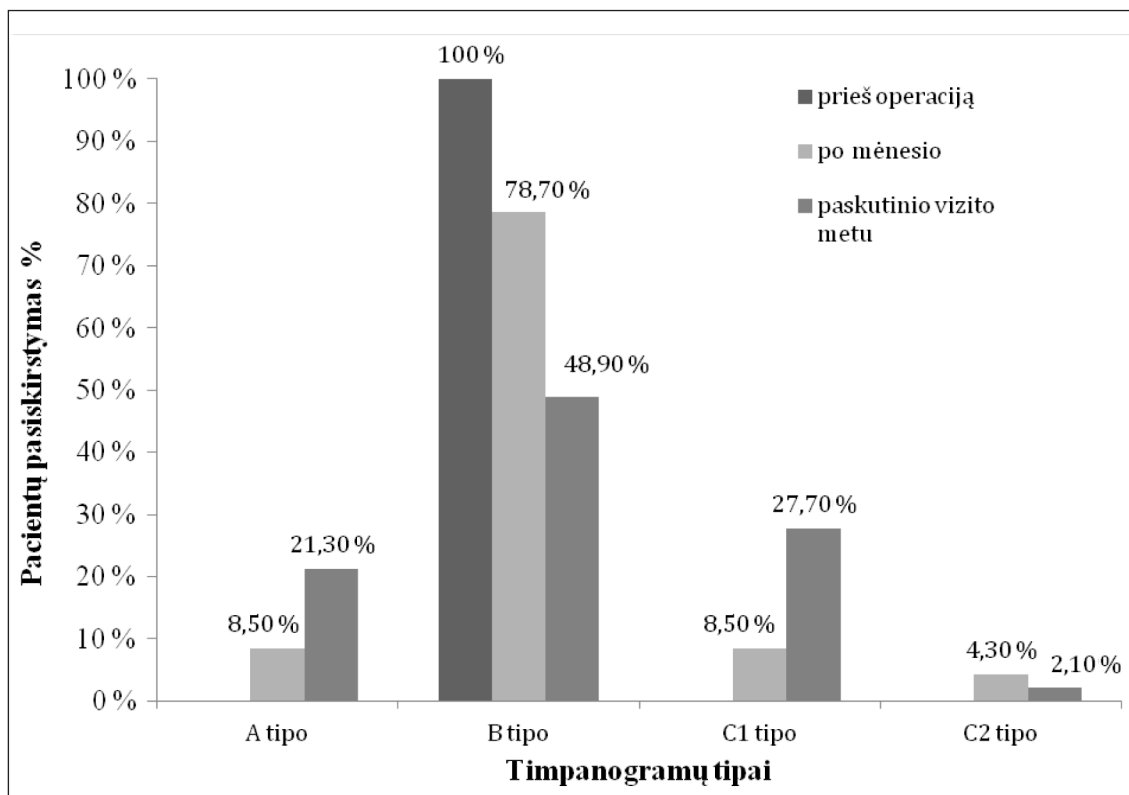
sekretas už būgnelio, 15 (31,9 %) – tiršto sekreto vaizdas, 4 (8,5 %) – retrakcija.

Atliekant priešoperacinę nosiaryklės ir ausies trimito videoendoskopiją patvirtinta, kad nei vienam pacientui nebuvo gautas AT ryklinės angos atsidarymo vaizdas. 42,6 % atvejų rasta nosiaryklės audinių edema, 10,6 % – limfoidinio audinio sankaupos; analogiški pokyčiai buvo nustatyti ir AT veleno bei ryklinės angos srityje (atitinkamai – 44,7 % ir 10,6 % atvejų).

Priešoperaciniai anamnezės duomenys: kvėpavimo pronesiškumą gerai vertino 7 (21,2%), patenkinamai – 24 (72,7%), nepatenkinamai – 2 (6,1 %) pacientai. 8 (24,2 %) skundėsi gastroezofaginio reflukso simptomatika, 10 (30,3 %) tiriamųjų yra pastebėję alergines reakcijas. 12 (36,4 %) tiriamųjų atliktos nosies ar nosiaryklės operacijos (6 (12,8 %) adenoidektomijos, 3 (6,4 %) nosies pertvaros, 3 (6,4 %) etmoidektomijos operacijos).

Atliekant rinoskopiją nedidelis nosies pertvaros iškrypimas fiksuotas 46,8 %, o obturuojantis bent vieną nosies landą – 2,1 % atvejų. Vidutinio laipsnio apatinių nosies kriauklių hipertrofija nustatyta 38,3 %, o obturuojanti landas – 21,3 % atvejų.

Vertinant operacijos rezultatų efektyvumą objektyviai, po mėnesio pasveiko 19,1 %, pagerėjo 46,9 %, nepagerėjo 34 % atvejų. Vertinant rezultatus po 12 mėnesių, pasveikusių buvo 36,2 %, būklė pagerėjo 29,8 %, o nepakito 34 % atvejų. Kontrolinėje grupėje rezultatai po mėnesio buvo panašūs (pasveiko 22,7 %, pagerėjo 52,3 %, nepagerėjo 25 %; $p = 0,682$), tačiau po 12 mėnesių gydymo rezultatai buvo daug blogesni (pasveiko 2,3 %, pagerėjo 38,6 %, nepagerėjo 59,1 % atvejų; $p < 0,001$). Vertinant operacijos efektyvumą subjektyviai, po mėnesio pasveiko 17,0 %, būklė pagerėjo 48,9 % ir nepagerėjo 34,0 % tiriamųjų, analogiškai paskutinio vizito metu – 36,2 %, 29,8 %, 34,0 % (palyginti su kontroline grupe, po mėnesio rezultatai nesiskyrė – $p = 0,967$, po 12 mėnesių kontrolinės grupės rezultatai buvo aiškiai blogesni – $p < 0,001$). Vertinant praėjus mėnesiui po operacijos, teigiamas Valsalvos testas buvo nustatytas 29,8 %, paskutinio vizito metu – 61,7 % atvejų. Timpanogramų kreivių tipų pasiskirstymas praėjus mėnesiui ir 12 mėnesių po operacijos pateiktas 1 paveiksle. Kontrolinėje grupėje paskutinio vizito metu 90,9 % atvejų gauta B tipo kreivė, kitais atvejais – C tipo kreivė.



1 pav. Tiriamosios grupės timpanogramų tipai prieš ir po gydymo

Vertinant klausos tyrimus, vidutinis oro–kaulo intervalas praėjus mėnesiui po operacijos buvo $19,74 \pm 9,56$ dB (kontrolinėje grupėje – $16,93 \pm 7,44$ dB; $p = 0,752$), paskutinio vizito metu – $15,72 \pm 11,88$ dB (kontrolinėje grupėje – $24,12 \pm 6,71$ dB; $p = 0,007$). Vidutinis klausos pažeidimas tiriamojoje grupėje tiek praėjus mėnesiui po operacijos ($p = 0,012$), tiek po 12 mėnesių ($p = 0,004$) buvo mažesnis, palyginti su priešoperacinių tyrimų duomenimis, o kontrolinėje grupėje po 12 mėnesių klausos vidurkis nesiskyrė nuo priešoperacinių audiometrinių duomenų ($p = 0,656$).

Abiejų grupių vidutinės kondukcinio klausos pažeidimo vertės prieš operaciją, mėnuo po operacijos ir 12 mėnesių po operacijos pateiktos lentelėje. Tiriamosios grupės asmenų pasiskirstymas

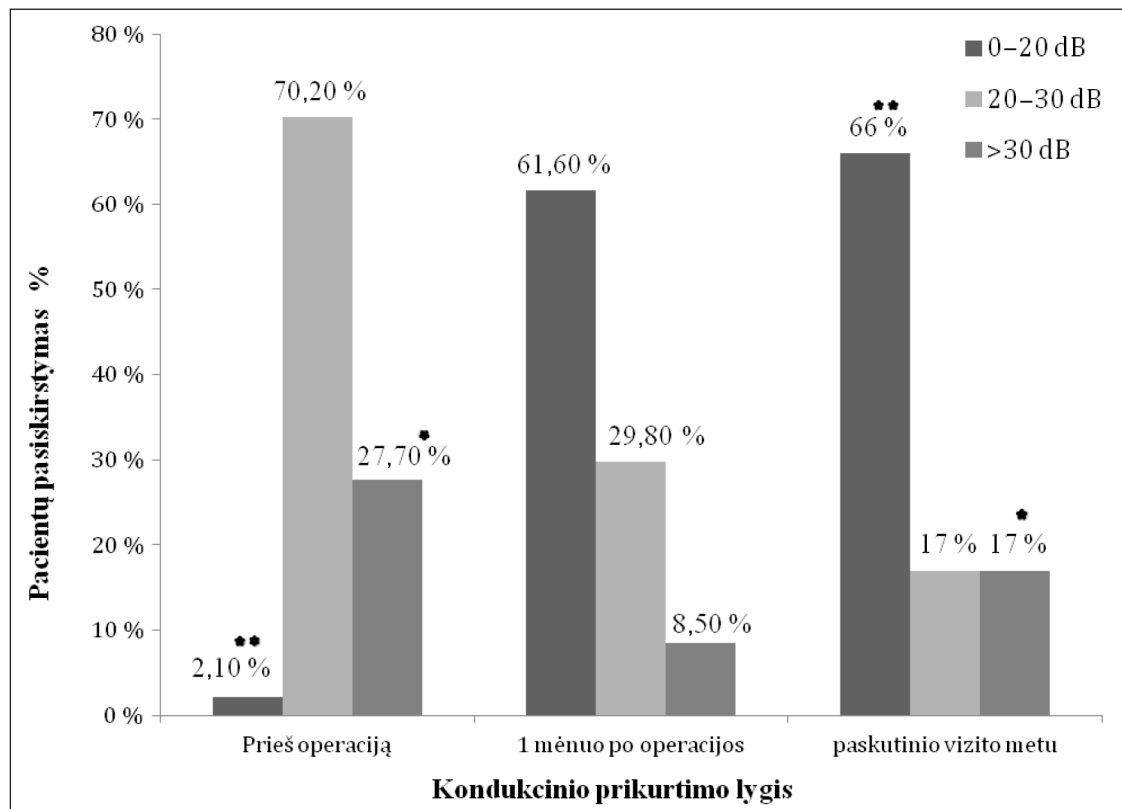
pagal kondukcinio klausos pažeidimo lygį (vertinant oro–kaulo intervalą toninėje slenkstinėje audiogramoje) pateiktas 2 paveiksle.

Videoendoskopijos metu nustatytas ausies trimito angos atsidarymo vaizdas po operacijos praėjus mėnesiui – 44,7 % ir 12 mėnesių (arba paskutinio vizito metu) – 34 % atvejų. Nustatyta teigiama koreliacija tarp videoendoskopiškai fiksuojamų AT atsidarymų ir sėkmingo gydymo rezultato praėjus 12 mėnesių po operacijos ($p < 0,001$).

Tiriamųjų grupėje 17 % atvejų stebėtos operacijos komplikacijos: 2,1 % išliko ausies būgnelio perforacija po timpanostominio vamzdelio pašalinimo, 8,5 % nustatytos sąaugos nosies ertmėje, 6,4 % išsivystė lengvo laipsnio veido minkštųjų audinių emfizema. Kontrolinėje grupėje komplikacijos stebėtos 13,6 % atvejų; 9,1 % išlikusi ausies

Lentelė. Tiriamųjų ir kontrolinės grupės oro–kaulo intervalo vidurkiai prieš ir po gydymo

Vidutinis oro–kaulo intervalas grupėse	Prieš operaciją (dB)	p	Po mėnesio (dB)	p	Paskutinio vizito metu (dB)	p
Tiriamųjų grupė	$28,34 \pm 7,98$	0,839	$19,74 \pm 9,56$	0,544	$15,72 \pm 11,88$	0,008
Kontrolinė grupė	$27,56 \pm 9,54$		$17,63 \pm 8,96$		$26,20 \pm 9,61$	



2 pav. Pacientų pasiskirstymas grupėse (procentais) pagal kondukcinio prikurtimo lygį prieš ir po gydymo (* $p < 0,05$, ** $p < 0,01$)

būgnelio perforacija po timpanostominio vamzdelio pašalinimo, 4,5 % – pūlingos išskyros iš ausies.

DISKUSIJA

Pastaraisiais dešimtmečiais mokslinėje literatūroje buvo skiriama daug dėmesio ausies trimito disfunkcijos tyrimams, tačiau siūlyti tik simptominiai gydymo būdai, nes praeityje išsigalėjusi nuomonė, kad priešastinio gydymo – siauriausios ausies trimito dalies sąsmaukos išplatinimo – operacijos gali būti pavojingos dėl vidinės miego arterijos pažeidimo pavojaus (28–30). Pastaraisiais metais požiūris į AT disfunkcijos chirurginį gydymą keitėsi, kadangi endoskopinių tyrimų detalios analizės metu pastebėta, kad dilatacinės funkcijos sutrikimas gali vystytis dėl nepakankamai atsidarančio trimito vožtuvo, esančio kremzlinėje dalyje, apie 5 mm gylyje nuo ryklinės įeigos dalies. Iškelta hipotezė, kad vožtuvo srities gliavinės ir pogleivio kiekio sumažinimas galėtų palengvinti spindžio atsidarymą. Vienas pirmųjų naują AT vožtuvo gliavinės abliaciją lazeriu pasiūlė Kujawskis (1997). Autorius ATTL atliko 56 pacientams ir nustatė, kad ilgalaikių stabilių gerų gydymo rezultatų galima tikėtis daugiau kaip pusei pacientų (19). Operacijos ir pooperaciniu laikotarpiu sunkių komplikacijų nebuvo, todėl naujasis gydymo metodas pateiktas kaip gana nesudėtingas, santykinai nepavojingas, galintis pagerinti ausies trimito dilatacinę funkciją. Po su kolegomis analogiškų tyrimų rezultatai buvo blogesni (po metų 60 % pacientų, o po dvejų metų 38 % pacientų būklė buvo vertinama kaip pagerėjusi), todėl autoriai konstatavo, kad ATTL gali būti efektyvus gydymo metodas, tačiau tik tinkamai atrinkus pacientus (17, 31). Sedlmair su kolegomis tyrė ATTL efektyvumą pacientams, sergantiems lėtinėmis vidurinės ausies ligomis (lėtiniai tubotimpaniniai, sekretiniai otitai, atelektazės) ir operuotiems diodiniu lazeriu su vietine nejautra, ir nustatė, kad būklė pagerėjo 64 % pacientų (gydyti 38 pacientai) (21). Analogiškame tyrime Caffier su kolegomis teigiamus rezultatus gavo 62 % pacientų (20). Yanez su kolegomis truputį modifikavo operacijos techniką: KTP lazeriu įstrižinėmis linijomis degino gleivinę vertikaliai per visą gleivinės storį iki kremzlės. Vertinant rezultatus po 15 mėnesių, 92 % pacientų būklė buvo pagerėjusi (23). Daugelyje ATTL efektyvumą vertinančių studijų tiriamos pacientų grupės buvo labai

nevienalytės, pacientai sirgo įvairiomis skirtingos kilmės ar eigos vidurinės ausies ligomis, todėl rezultatai labai nevienodi (AT funkcijos pagerėjimas po gydymo nustatytas nuo 36 iki 92 % atvejų) ir juos interpretuoti gana sudėtinga (20–24). Nevienodi operacinio gydymo rezultatų vertinimo kriterijai ir tyrimų apimtis apsunkina ir išvadų vertinimą. Kai kuriuose tyrimuose buvo vertinami tik subjektyvūs pacientų nusiskundimai, tuomet gaunami rezultatai buvo santykinai geri. Caffier ir kt. (2011) vertino pacientų savijautą (lengvas, ženklus pagerėjimas, simptomų nėra) ir po metų stebėjimo 42 % pacientų konstatavo lengvą pagerėjimą, o 6 % – visišką pasveikimą (20). Metson ir kt. (2007) subjektyviai vertino ausies trimito disfunkcijos simptomų sumažėjimą arba ausies užgulimo pojūtį ir 70 % atvejų nustatė būklės pagerėjimą (24). Yanez su kolegomis (2010) efektyvumą vertino pagal specifinių simptomų (ausies užgulimo, skausmo, autofonijos) sumažėjimą ir nustatė pagerėjimą 92 % atvejų (23). Mūsų atliktame tyrime buvo pasirinkti pacientai, kuriems lėtinis sekretinis vidurinės ausies otitas buvo neefektyviai gydomas daug metų, net ir po pakartotinių timpanostomijos operacijų įvykdavo recidyvai, taigi galima konstatuoti, kad tradicinis gydymas šiems pacientams buvo visiškai neveiksmingas. Vienas iš atrankos kriterijų buvo endoskopu patvirtintas AT ryklinės angos neatsidarymo vaizdas, todėl kelta hipotezė, kad jei AT disfunkcijos priežastis yra būtent ryklinės angos srityje, galima tikėtis lazerinės tuboplastikos efektyvumo. Vertinant rezultatus subjektyviai, paskutinio vizito metu visiškai pasveikę jautėsi 36 % pacientų, vienoks ar kitoks savijautos pagerėjimas gautas 66 % atvejų. Atsižvelgiant į tai, kad visi tiriamieji buvo nesėkmingai gydomi tradiciniu būdu, galima manyti, kad lazerinė tuboplastika yra labai efektyvus lėtinio sekretinio otito gydymo būdas, kai endoskopu patvirtinama AT ryklinės dalies funkcinė obstrukcija. Lygindami rezultatus su kontroline grupe pastebėjome, kad ankstyvuojų pooperaciniu laikotarpiu tiek tiriamosios, tiek kontrolinės grupių pacientų būklė labai pagerėjo, nes tą sąlygojo timpanostomija. Vėliau, pašalinus timpanostominį vamzdelį, beveik visais atvejais kontrolinėje grupėje įvykdavo recidyvai, klausla blogėjo ir iš esmės nesiskyrė nuo priešoperacinio tyrimo rezultatų, o tiriamojoje grupėje rezultatai liko stabilūs. Vertinant audiologiškai, tiriamojoje grupėje gauti statistiškai patikimi klausos pagerėjimo rezultatai, tiek vertinant klausos vidurkius ($p = 0,004$),

tiek vidutinį kondukcinio prikurtimo lygį (oro–kaulo intervalas po operacijos sumažėjo 12,6 dB; $p < 0,000$). Kitų tyrimų audiologiniai rezultatai panašūs, nurodoma, kad galima tikėtis maždaug 10 dB klausos vidutinio lygio pagerėjimo (23, 24), tačiau atsižvelgiant į tai, kad mūsų tyrime buvo atrinkta sunkesnių, neefektyviai gydytų pacientų grupė, gydymo rezultatai yra vertintini kaip teigiami. Pacientų, kuriems ATTL nebuvo efektyvi, buvo gana daug (34 % atvejų), tačiau tai suprantama, atsižvelgiant į multietiloginę ligos prigimtį ir sudėtingą ausies anatomiją. Lyginant metodo efektyvumą su tradicine timpanostomija svarbu ir tai, kad timpanostomijos operacija riboja paciento gyvenimo kokybę, kadangi jam nuolat reikia saugoti ausį, kad nepatektų vandens, o po sėkmingos tuboplastikos tiesiog atkuriamą normalią ausies trimito funkciją.

Vertinant pooperacinius nosiaryklės videoendoskopijos rezultatus nustatyta, kad 34 % atvejų po tuboplastikos jau buvo fiksuojamas AT ryklinės angos vožtuvo atsidarymas ir visais atvejais šiems pacientams konstatuotas kliniškas sekretinio otito gydymo efektas. Daugiau kaip pusė pacientų, kuriems AT vožtuvo atsidarymas nepagerėjo, nepagerėjo ir ausies būklė. Koreliacija tarp videoendoskopijos pokyčių (fiksuotas spindžio atsidarymas) ir teigiamų gydymo rezultatų buvo statistiškai patikima ($p < 0,001$). Ausies trimito tuboplastikos operacija lazeriu pateikiama kaip mažai komplikacijų turintis gydymo metodas. Atliktose studijose negauta sunkių, grėsmingų komplikacijų. Keliuose tyrimuose pooperacinių komplikacijų visai neužfiksuota (23), o dažniausiai aprašomos komplikacijos yra sąaugos nosiaryklėje (17) ar nosies ertmėje (20). Mūsų tyrime keliems pacientams (6,4 %) nustatyta nedidelė veido minkštųjų audinių emfizema, 8,5 % – sąaugos nosies ertmėje. Nors emfizema visiems pacientams per kelias dienas rezorbavosi be jokių pasekmių, tačiau ši reakcija rodo, kad procedūrą reikia atlikti itin tiksliai ir atsargiai, nes dėl lazerio destrukcijos poveikio galimas ir gilesnių nosiaryklės audinių pažeidimas.

IŠVADOS

Ausies trimito ryklinės angos lazerinė tuboplastika yra efektyvi procedūra lėtiniu sekretiniu vidurinės ausies uždegimu sergantiems pacien-

tams, kai endoskopu nustatoma ausies trimito ryklinės angos funkcinė obstrukcija. Objektivių tyrimų duomenimis, praėjus mėnesiui po operacijos visiškai pasveiko 19,1 %, o būklė pagerėjo 46,8 % atvejų, o po 12 mėnesių – atitinkamai 36,2 ir 29,8 % atvejų. Tiriamosios grupės pacientų klausą po gydymo pagerėjo vertinant tiek klausos vidurkius ($p = 0,004$), tiek vidutinį kondukcinio prikurtimo lygį ($p < 0,001$). Nosiaryklės videoendoskopijos duomenimis, praėjus 12 mėnesių po tuboplastikos, kokybiškas ausies trimito ryklinės angos vožtuvo atsidarymas nustatytas 34 % atvejų.

Gauta 2015 08 27

Priimta 2015 11 05

Literatūra

1. Meyer MF, Mikolajczak S, Korthauer C, Jumah DM, Hahn M, Grosheva M, et al. Impact of xylo-methazoline on eustachian tube function in healthy participants. *Otol Neurotol.* 2015; 36(5): 769–75.
2. Oshima T, Kikuchi T, Hori Y, Kawase T, Kobayashi T. Magnetic resonance imaging of the Eustachian tube cartilage. *Acta Otolaryngol.* 2008; 128(4): 510–4.
3. Seibert JW, Danner CJ. Eustachian tube function and the middle ear. *Otolaryngol Clin North Am.* 2006; 39: 1221–35.
4. Poe DS, Pyykko I, Valtonen H, Silvola J. Analysis of Eustachian tube function by video endoscopy. *Am J Otol.* 2002; 21: 602–7.
5. Ryding M, White P, Kalm O. Eustachian tube function and tympanic membrane findings after chronic secretory otitis media. *Int J Pediatr Otorhinolaryngol.* 2004; 68(2): 197–204.
6. Bluestone ChD, Klein JO. *Otitis media in infants and children.* 2nd ed. Philadelphia: W. B. Saunders Comp.; 1995.
7. Marshall SG, Bierman CW, Shapiro GG. Otitis media with effusion in childhood. *Ann Allergy.* 1984; 53: 370–7.
8. Fireman P. Otitis media and eustachian tube dysfunction: Connection to allergic rhinitis. *J Allergy Clin Immunol.* 1997; 99: S787–97.
9. Ingvarsson L, Lundgren K, Olofsson B, Wall S. Epidemiology of acute otitis media in children. *Acta Otolaryngol.* 1982; 388: 1–52.

10. Browing GG, Gatehouse S. The prevalence of middle ear disease in the adult British population. *Clin Otolaryngol Allied Sci.* 1992; 17: 317–21.
11. Finkelstein Y, Ophir D, Talmi Y, Shabtai A, Strauss M, Zohar Y. Adult-onset otitis media with effusion. *Arch Otolaryngol Head Neck Surg.* 1994; 120: 517–27.
12. Bierman CW, Pierson WE. Diseases of the ear. *J Allergy Clin Immunol.* 1988; 81: 1009–14.
13. Williamson I. Otitis media with effusion. *Clin Evid.* 2000; 7: 469–76.
14. Yung MW, Arasaratnam R. Adult-onset otitis media with effusion: results following ventilation tube insertion. *J Laryngol Otol.* 2001; 115: 874–8.
15. Kariya S, Okano M, Aoji K. Role of macrophage migration inhibitory factor in otitis media with effusion in adults. *Clin Diagn Lab Immunol.* 2003; 10(3): 417–22.
16. Kraemer MJ, Marshall SG, Richardson MA. Etiologic factors in the development of chronic middle ear effusion. *Clin Rev Allergy.* 1984; 2: 319–28.
17. Poe DS, Grimmer JF, Metson R. Laser eustachian tuboplasty: two-year results. *Laryngoscope.* 2007; 117: 231–7.
18. Spilsbury K, Miller I, Semmens JB, Lannigan FJ. Factors associated with developing cholesteatoma: a study of 45,980 children with middle ear disease. *Laryngoscope.* 2010; 120(3): 625–30.
19. Kujawski OB, Poe DS. Laser Eustachian tuboplasty. *Otol Neurotol.* 2004; 25: 1–8.
20. Caffier PP, Sedlmaier B, Haupt H, Goktas O, Scherer H, Mazurek B. Impact of laser Eustachian tuboplasty on middle ear ventilation, hearing, and tinnitus in chronic tube dysfunction. *Ear Hear.* 2011; 32: 132–9.
21. Sedlmaier B, Pomorzev A, Haisch A, Halleck P, Scherer H, Goktas O. The improvement of middle ear ventilation by laser ablation of the epipharyngeal Eustachian tube: a prospective study. *Lasers Med Sci.* 2009; 24: 793–800.
22. Jumah MD, Jumah M, Pazen D, Sedlmaier B. Laser Eustachian tuboplasty: efficiency evaluation in the pressure chamber. *Otol Neurotol.* 2012; 33: 406–12.
23. Yanez C. Cross-hatching: a novel technique for Eustachian tuboplasty. Preliminary report. *Otolaryngol Head Neck Surg.* 2010; 142: 688–93.
24. Metson R, Pletcher SD, Poe DS. Microdebrider Eustachian tuboplasty: a preliminary report. *Otolaryngol Head Neck Surg.* 2007; 136: 422–7.
25. Ockerman T, Reineke U, Upile T, Ebmeyer J, Sudhoff HH. Balloon dilatation Eustachian tuboplasty: a clinical study. *Laryngoscope.* 2010; 120: 1411–6.
26. Schorder S, Lehman M, Ebmeyer J, Upile T, Sudhoff H. Balloon Eustachian Tuboplasty (BET): our experience of 622 cases. *Clin Otolaryngol.* 2015; 13: 12429.
27. Committee on hearing and equilibrium guidelines for evaluation of results of treatment of conductive hearing loss. *Otolaryngol Head Neck Surg.* 1995; 113: 186–7.
28. Wullstein H. Eustachian tube in tympanoplasty. *AMA Arch Otolaryngol.* 1960; 71: 408–11.
29. House WF, Glasscock M. Eustachian tuboplasty. *Laryngoscope.* 1969; 79(10): 1765–82.
30. Misurya V. Eustachian tuboplasty. *J. Laryngol. Otol.* 1975; 89: 807–13.
31. Poe DS, Metson RB, Kujawski O. Laser eustachian tuboplasty: a preliminary report. *Laryngoscope.* 2003; 113(4): 583–91.

Vilma Beleškienė, Eugenijus Lesinskas

LASER EUSTACHIAN TUBOPLASTY FOR CHRONIC SECRETORY OTITIS

Summary

Objective. Laser Eustachian tuboplasty is a promising and causal treating method for chronic middle ear diseases. The aim of this study was to determine the effect of this treatment for the patients with chronic secretory otitis who were unsuccessfully treated with multiple sets of ventilation tubes insertion before the laser surgery.

Methods. The study included all patients, who underwent laser Eustachian tuboplasty with tympanostomy (47 cases) and just tympanostomy (46 cases) for chronic secretory otitis. The persons' data was collected in anamnesis, and all individuals were subjected to otoscopy, rhinoscopy, laryngoscopy, tympanometry, the Valsalva maneuver, hearing examination evaluating pure-tone audiogram and nose videoendoscopy. Ventilation tubes were removed after 6 months. The ef-

fectiveness of the surgery was evaluated at one, six and then at twelve-month intervals after the surgery. The follow-up examination consisted of otomicroscopy, pure-tone audiometry, the Valsalva maneuver, tympanometry and nose videoendoscopy.

Results. The results of the laser Eustachian tuboplasty with tympanostomy after one month were the following: 19.1% were healthy, 46.9% felt better, 34% had no changes. After 12 months 36.2% were healthy, 29.8% felt better, 34% had no changes. The results of the tympanostomy after one month were similar (22.7% were healthy, 52.3% felt better, 25% had no changes), but after 12 months the results were worse (2.3% were healthy, 38.6% felt better, 59.1% had no changes).

Conclusions. Laser Eustachian tuboplasty is an effective procedure for the patients with chronic secretory otitis who have obstruction of the tube in the pharynx, which can be detected during nose videoendoscopy examination.

Key words: laser Eustachian tuboplasty, secretory otitis